

Examen échocardiographique et Doppler (suite)

LOF n°: 250269810559980

Paramètre	Valeurs	Paramètre Doppler	Valeurs
Paroi du ventricule droit en systole (mm)	7 mm		
Cavité du ventricule droit en diastole (mm)	24 mm	Vmax Aorte (m/s) <i>(fournir la photo correspondante)</i>	2,1 m/s
Septum interventriculaire en diastole (mm)	10 mm	Gmax VG/Ao* (mmHg)	17,5
Cavité du ventricule gauche en diastole (mm)	41 mm		
Paroi du ventricule gauche en diastole (mm)	10 mm		
Septum interventriculaire en systole (mm)	13 mm		
Cavité du ventricule gauche en systole (mm)	29 mm	Vmax Tronc pulmonaire (m/s) <i>(fournir la photo correspondante)</i>	1,6 m/s
Paroi du ventricule gauche en systole (mm)	13 mm	Gmax VD/TP # (mmHg)	10,3
Fraction de raccourcissement (FR, %)	28 %		
Aorte (mm)	19 mm		
Atrium gauche (mm)	28 mm		
Rapport Atrium gauche/Aorte	1,47		

* Gradient maximal de pression Ventricule gauche/Aorte en systole (mmHg)

Gradient maximal de pression Ventricule droit/Tronc pulmonaire en systole (mmHg)

Avis (éventuel) du vétérinaire ayant pratiqué l'examen :

Examen écho-doppler : Interprétable Difficile à interpréter Non interprétable

Autres cardiopathies : absence de pathologie cardiaque structurelle congénitale.

Attention : Dans tous les cas, seul sera pris en compte, le résultat de la lecture faite par le lecteur officiel de l'Association française du Boxer !

Date et lieu de l'Examen : 18.10.2016 Université de Liège

Nom et signature du vétérinaire : Merveille A-C



Cachet du praticien :

ULG - Faculté de Médecine Vétérinaire
 CVU - Pôle des Animaux de Compagnie
 Quartier Vallée 2
 Avenue de Cureghem, 3 - B44
 B-4000 LIEGE - Belgique
 Tél: 04 366 42 00 - Fax: 04 366 42 41

Cet examen est à envoyer, par le propriétaire du Boxer, directement au lecteur officiel (*de préférence pas en recommandé*) :

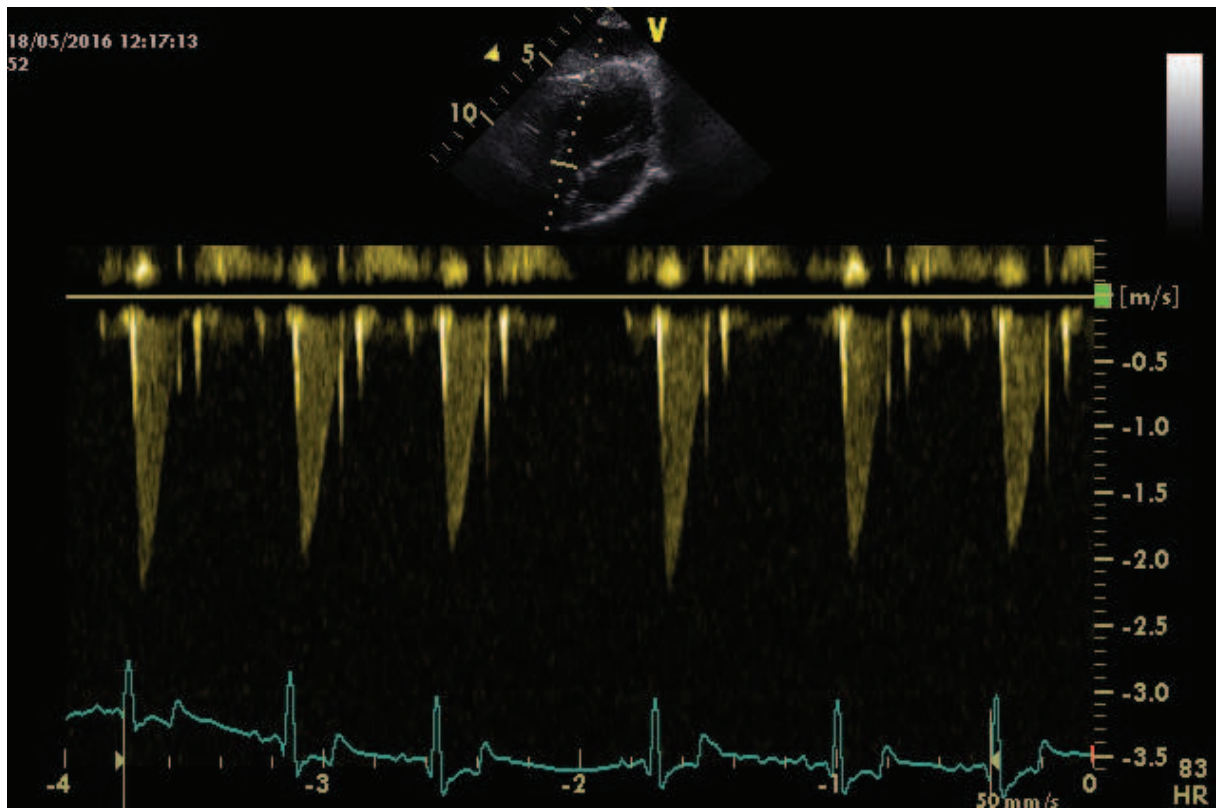
Professeur Chetboul Valérie
 23 rue Chéret
 94000 Créteil

Simultanément le règlement, à l'ordre de l'AFB, pour l'interprétation est à adresser au responsable "Elevage-santé" :

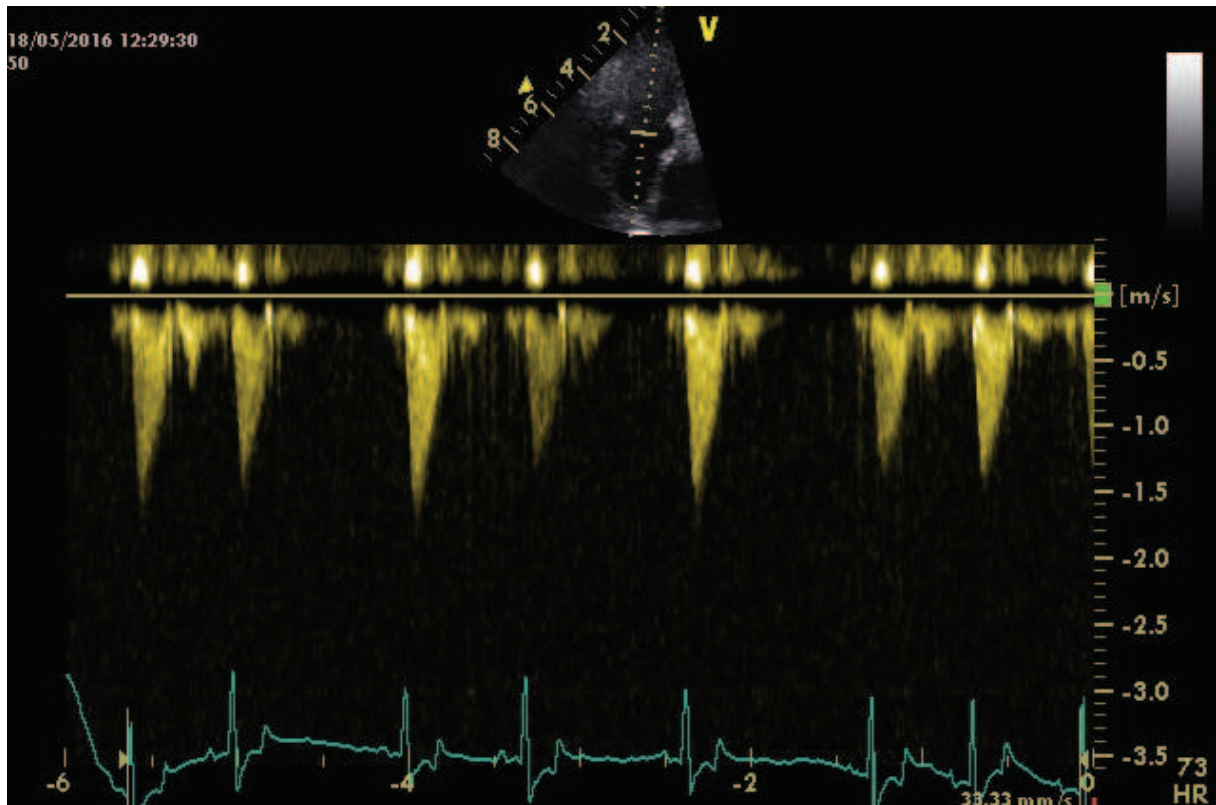
Philippe JOUAILLE
 La Tauvère
 85240 MARILLET

Tarif pour l'interprétation : 43 € (36 € pour les membres de l'AFB à jour de cotisation)

Vmax Aorte :



Vmax TP :



CHIRURGIE

Prof. M. Balligand
Prof. A. Hamaide
Dr. S. Claeys
Dr B. Bouvy
Dr. S. Noël
Dr O. Broux
Dr M. Lefebvre.

Dr N. Shimizu
Dr F. Gérard

MÉDECINE INTERNE

Prof. C. Clercx
Prof. D. Peeters
Prof. K. Mc Entee (cardiologie)
Prof. E. Teske (oncologie)
Dr. F. Billen
Dr AC Merveille (cardiologie)
Dr I. Van Soens (neurologie)

Dr M. Girod

Dr E. Vangrinsven

Dr E. Darnis

Dr M. Canonne Guibert

Dr V. Vandervorst

DERMATOLOGIE

Dr J. Fontaine

Dr. I. Remy

REPRODUCTION

Prof. S. Deleuze

Dr E. Kollar

IMAGERIE

Dr. V. Busoni

Dr. G. Bolen

Dr A. Liotta

Dr A.L. Etienne

Dr L. Evrard

Dr M. Rizza

Dr Z. Joostens

OPHTHALMOLOGIE

Dr. M. Grauwels

Dr. S. Monclin

Dr A. Sauvage

ANESTHESIOLOGIE

Prof. Ch. Sandersen

Dr A. Tutunaru

Dr V. Marolf

DENTISTERIE

Dr P. Dufour

SOINS INTENSIFS

Dr K. Gommeren

COMPORTEMENT

Prof. M. Vandenheede

CARL

Prof. D. Marlier

Dr F. Gandar

Dr H. Deflers

Dr L. Alouasti

NUTRITION CLINIQUE

Prof. M. Diez

Clinique Vétérinaire Universitaire

Faculté de Médecine Vétérinaire de Liège

Pôle des Animaux de Compagnie

Quartier Vallée 2, Avenue de Cureghem, 3 – Bât. B 44 – 4000 Sart Tilman (Liège)

Tel +32 (0) 4 366 42 00 – www.cvu.ulg.ac.be



Animal : JUST IN Chien, Boxer, 1 an et demi, 25.00 kg, femelle entière	Liège, le 28 juillet 2016 Date de l'examen : 18.05.2016 N° dossier : 10060669
Propriétaire : Mme ZERROUG MALIKA SENTIER DU CHATEAU 12 1495 VILLERS LA VILLE 0491/718279	N° consultation : 300116819
Vétérinaire référant : Dr WILLEM MARIE	Motif de consultation : Dépistage pathologie cardiaque congénitale

Chère Consœur,

Vous trouverez ci-dessous, les informations et le résultat des examens ou interventions réalisés au sein du Pôle Animaux de compagnie de la Clinique Vétérinaire Universitaire de Liège sur l'animal JUST IN cité ci-dessus.

Anamnèse : Just in est présentée ce jour pour un dépistage de pathologie cardiaque en vue de reproduction. Elle va bien et les propriétaires ne rapportent aucun symptôme (absence d'intolérance à l'effort).

Examen clinique : Chienne alerte. SC de 5/9. FC : 104 bpm, arythmie respiratoire sinusale. Souffle basale apexien G de grade 1/6. Le reste de l'examen général est dans les normes.

Examens complémentaires :

• **Échocardiographie :**

- Les différentes cavités cardiaques ont une taille normale. Les valves cardiaques ont une morphologie normale. Les flux aortique et pulmonaire ont une vitesse normale. Les fonctions systolique et diastolique sont normales.
- ECG: arythmie sinusale respiratoire.

Diagnostic : Absence de pathologie cardiaque structurelle.

En vous remerciant de votre confiance et en restant à votre disposition pour tout renseignement complémentaire, nous vous prions d'agréer, cher Consoeur, l'expression de nos salutations les meilleures.

Maud GIROD

Anne-Christine MERVEILLE